

ЗНАЧЕНИЕ ГЕМОДИНАМИЧЕСКИХ РАССТРОЙСТВ В СОСУДАХ СЕТЧАТКИ В ТЕЧЕНИИ ИДИОПАТИЧЕСКИХ РЕТИНОВАСКУЛИТОВ

©*Уметалиева М. Н., ORCID: 0000-0002-0924-4277, Салымбеков Университет,
г. Бишкек, Кыргызстан, таанai@mail.ru*

Аннотация. Актуальность данной патологии заключается в том, что поражаются оба глаза, характеризуется вялотекущим, рецидивирующим течением, страдают пациенты детского и юношеского возраста. Так как в основе данной патологии лежит асептическое воспаление сосудистой стенки в сетчатке аутоиммунного генеза, приводящее к нарушению гемодинамики, нами поставлена *цель* — изучить значение расстройств гемодинамических показателей при различных изменениях глазного дна у больных с идиопатическими ретиноваскулитами. Проведены специальные *методы исследования*: автопериметрия, биомикроскопия переднего отрезка глаз и внутренних структур глаза, прямая и обратная офтальмоскопия, ОСТ ДЗН и желтого пятна, аутофлюоресцентная ОСТ сосудов с калиброметрией центральной артерии сетчатки (ЦАС) и центральной вены сетчатки (ЦВС), ультразвуковая доплерография сосудов (УЗД) сетчатки. Исследование крови на наличие антител при вирусных, бактериальных и инфекционных заболеваниях, исследование иммунного статуса. *Результаты*: выявлено в большей степени повышение линейной скорости кровотока (ЛСК) в глазничной артерии (ГА), ЦАС, ЦВС и верхней глазничной вене (ВГВ) у больных с невроретинопатией: соответственно: $64,86 \pm 0,46$ см/сек, $62,0 \pm 1,03$ см/сек ($P < 0,01$), $21,0 \pm 0,7$ см/сек, $20,0 \pm 0,76$ см/сек ($P < 0,05$). У всех больных преобладали явления ангиоспазма — $RI=0,83 \pm 0,010$; $RI=0,8 \pm 0,014$ ($P < 0,05$). В венозной системе выявлены явления венозной дисгемии с повышением ЛСК до $13,5 \pm 0,7$ см/сек и $15,0 \pm 0,74$ см/сек ($P < 0,05$). У больных с макулодистрофией — $10,8 \pm 0,82$ см/сек и $12,6 \pm 0,58$ см/сек ($P < 0,05$). Частота гемодинамических нарушений преобладала при невроретинопатиях — 53,1% в ГА, 50% в ЦАС, в ЦВС и ВГВ — в 50% и 39%. *Выводы*: наибольшие расстройства микроциркуляции в артериовенозной системе сетчатки выявлены у больных с невроретинопатиями. Выявленные нарушения микроциркуляции методом УЗД у больных с идиопатическими ретиноваскулитами позволяют определить тактику, прогноз и эффективность лечения.

Ключевые слова: ретиноваскулит, сосуды сетчатки, ультразвуковая доплерография, гемодинамические показатели, линейная скорость кровотока, ангиоретинопатия, невроретинопатия, макулопатия, макулодистрофия.

Введение

Актуальность данной патологии заключается в том, что идиопатические васкулиты остаются одной из сложных проблем в офтальмопатологии, требующие дальнейшего совершенствования в диагностике и профилактике слепоты и слабовидения. По данным литературы инвалидизация глаз от этой патологии составляет 25,6% [1].

Тяжесть течения ангиитов сетчатки и диска зрительного нерва обусловлена иммунопатологическим воспалением стенки сосудов, нарушением микроциркуляции и реологических свойств крови. Это проявляется агрегацией эритроцитов и тромбоцитов в

сосудах с последующей их облитерацией и пролиферативными процессами в сетчатке и диске зрительного нерва [2–7].

Большая ранимость сосудов сетчатки объясняется меньшим диаметром (от 5–10 мк до 80–120 мк) центральной артерии и вены (ЦАС и ЦВС), а также многоуровневым характером кровотока [8, 9].

В соответствии с чем, изучение гемодинамики в сосудах глаза имеет большое значение в оценке патологии сетчатки и зрительного нерва. На протяжении десятилетий совершенствовались методы исследования гемодинамики глаза от реовизиографии и плетизмографии [10], инвазивной флюоресцентной видео-ангиографии (ФАГ) до неинвазивного метода — ультразвукового доплерографического исследования (УЗД) [11–15]. Метод основан на эффекте Доплера — зависимости частотного сдвига между посылаемым и отражаемым ультразвуковыми сигналами от скорости движения исследуемого объекта. Частотный сдвиг зависит от скорости движения эритроцитов в просвете сосуда. Сочетание В-режима, цветного доплеровского картирования и импульсно-волновой доплерографии сделало доступным для исследования сосудов глазного яблока и орбиты [16].

По данным литературы в офтальмологии известны исследования УЗД сосудов глаза и орбиты при глаукоме и сосудистой патологии глаза [17–22].

Представляют интерес особенности нарушения гемоциркуляции в сосудах сетчатки при УЗД у больных с идиопатическими ангиитами. В доступной нам литературе имеются единичные исследования значения гемоциркуляторных расстройств, определяющих степень тяжести данной патологии. В соответствии с чем, нами поставлена *цель*: изучить значение расстройств гемодинамических показателей в сосудах сетчатки при различных патологиях глазного дна у больных с идиопатическими ретиноваскулитами.

Материал и методы исследования

Обследовано 53 пациента (100 глаз), среди которых — 43 больных (80 глаз) с ангиитами сетчатки и 10 человек (20 глаз) — здоровые лица, которые составили контрольную группу.

По возрастному составу больные с идиопатическими васкулитами распределялись: от 10 до 20 лет — 14 больных (26 глаз), 33,7%; от 21 до 30 лет — 18 больных (34 глаза), 40,7%; старше 30 лет — 11 больных (20 глаз), 25,6%. Средний возраст составил: $22,0 \pm 0,17$.

Исследования глазного дна выявили следующие клинические формы: ангиоретинопатии на 16 глазах (11 больных) — 9,3%; невротретинопатии на 64 глазах (32 больных) — 74,4%; сопутствующие изменения: макулопатии на 23 глазах (12 больных) — 26,2% и макулодистрофии на 26 глазах (19 больных) — 29,6%.

По показателям периметрии (Haaq Streit Interzeaq Octopus 123 Perimeter, Germany) изменения глазного дна распределялись по степени тяжести: легкая степень у 16 больных (32 глаза), 38,4%; средняя у 15 больных (30 глаз), 34,9%; тяжелая у 12 больных (18 глаз), 26,7%.

Наряду с проведением автопериметрии, больным с идиопатическими ретиноваскулитами проводились биомикроскопия переднего отрезка глаза и внутренних структур глаза, прямая и обратная бинокулярная офтальмоскопия (Schepensa, линза Гольдмана), оптическая когерентная томография (ОСТ) диска зрительного нерва и желтого пятна (CARL ZEISS CIRRUS HD-OCT Model 4000/5000, Germany), аутофлюоресцентная ОСТ сосудов с калиброметрией (CIRRUS HD-OCT CARL ZEISS), исследование гемодинамики в сосудах сетчатки и диска зрительного нерва с помощью УЗД системы Dopscan. Определялись гемодинамические показатели: линейная скорость кровотока (ЛСК) в глазничной артерии

(ГА), центральной артерии сетчатки (ЦАС), центральной вене сетчатки (ЦВС), верхней глазничной вене (ВГВ). Наряду с этим, определялся показатель резистивности RI.

Всем больным проводились клиническо-лабораторные исследования для исключения патологии внутренних органов и системных заболеваний. Исследование крови на наличие антител при вирусных, бактериальных, инфекционных заболеваниях. Исследование иммунного статуса.

Статистический анализ результатов исследования проводился согласно общепринятым методикам с помощью программных средств Microsoft Office 2010 для операционных систем Windows XP и программы Statistica. Данные представлены средней арифметической и ее стандартным отклонением ($M \pm m$). За достоверный показатель принималась разница величин $P < 0,05$.

Результаты исследования

Степень выраженности изменений сосудистой стенки обуславливает изменения на глазном дне в виде ангиоретинопатии, невроретинопатии, сопутствующие поражения желтого пятна в виде макулопатии, макулярного отека и макулодистрофии.

Вид клинических форм на глазном дне зависит от поражения поверхностных или глубоких сосудов в сетчатке, от вовлечения в патологический процесс сосудов крупного или мелкого калибра, а также изменения артериального, венозного русла или артерио-венозных сосудистых аркад.

Как видно из Таблицы 1 и Рисунка 1 при проведении ультразвуковой доплерографии наиболее выраженные нарушения линейной скорости кровотока (ЛСК) в артериальной системе выявлены у больных с невроретинопатиями и с сопутствующими изменениями желтого пятна в виде макулярного отека. Так, ЛСК в глазничной артерии (ГА) при невроретинопатии повышена на фоне ангиоспазма ($RI=0,77 \pm 0,012$ и $RI=0,8 \pm 0,014$) до $64,86 \pm 0,46$ см/сек и $62,0 \pm 1,03$ см/сек ($P < 0,01$) по сравнению с контрольной группой (КГ) — $42,3 \pm 1,74$ см/сек, и с ангиоретинопатией — $50,27 \pm 0,76$ см/сек ($P < 0,05$). У больных с сопутствующей макулодистрофией также отмечается повышение ЛСК до $55,8 \pm 0,9$ см/сек.

Таблица 1

УЛЬТРАЗВУКОВАЯ ДОППЛЕРОГРАФИЯ СОСУДОВ СЕТЧАТКИ ПРИ РАЗЛИЧНЫХ КЛИНИЧЕСКИХ ФОРМАХ ИДИОПАТИЧЕСКИХ РЕТИНОВАСКУЛИТОВ

Клинические формы РВ	Показатели УЗД сосудов сетчатки					
	ЛСК в ГА см/сек	RI в ГА	ЛСК в ЦАС см/сек	RI ЦАС	ЛСК в ЦВС см/сек	ЛСК в ВГВ см/сек
Ангиоретинопатии (11 пац., 16 глаз) 9,3%	$50,27 \pm 0,76$ Δ	$0,59 \pm 0,010$	$16,6 \pm 0,17$ Δ	$0,7 \pm 0,011$	$7,5 \pm 0,49$	$9,0 \pm 0,44$
Невроретинопатии (32 пац., 64 глаза) 74,4%	$64,86 \pm 0,46$ ΔΔ	$0,77 \pm 0,012$ Δ	$21,0 \pm 0,7$ Δ	$0,83 \pm 0,010$ Δ	$13,5 \pm 0,74$ Δ	$15,0 \pm 0,74$ Δ
Макулопатии (12 пац., 23 глаза) 26,2%	$62 \pm 1,03$ ΔΔ	$0,8 \pm 0,014$ Δ	$20,0 \pm 0,76$ Δ	$0,72 \pm 0,011$	$10 \pm 0,7$	$10 \pm 0,7$
Макулодистрофии (19 пац., 26 глаз) 29,6%	$55,8 \pm 0,9$ Δ	$0,8 \pm 0,014$ Δ	$17,8 \pm 0,88$ Δ	$0,8 \pm 0,014$ Δ	$10,8 \pm 0,82$ Δ	$12,6 \pm 0,58$ Δ
КГ (10 пац., 20 глаз) см/сек	$42,3 \pm 1,74$	$0,7 \pm 0,010$	$15,50 \pm 0,6$	$0,65 \pm 0,012$	$5-8 \pm 0,77$	$8-10 \pm 0,78$

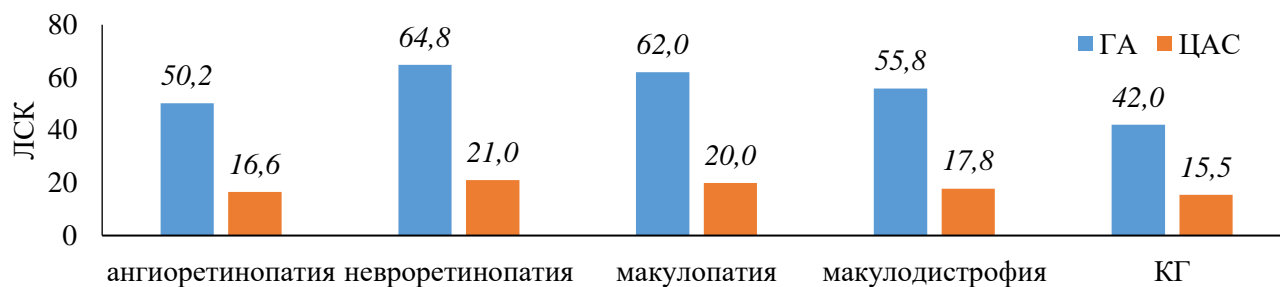


Рисунок 1. Линейная скорость кровотока в глазничной артерии (ГА) и центральной артерии сетчатки (ЦАС) при ретиноваскулитах

Наряду с этим, соответственно выявлено увеличение ЛСК и ЦАС до $21,0 \pm 0,7$ см/сек и $20,0 \pm 0,76$ см/сек, против $15,5 \pm 0,6$ см/сек в КГ, с ангиоспазмом RI — $0,83 \pm 0,010$ и RI — $0,8 \pm 0,014$ ($P < 0,05$).

На фоне ангиоспазма сосудов отмечается венозная дисгемия в центральной вене и верхней глазничной вене (ЦВС и ВГВ), в которых ЛСК составляла $13,5 \pm 0,74$ см/сек и $15,0 \pm 0,74$ см/сек ($P < 0,05$) у больных с невроретинопатией и $10,8 \pm 0,82$ см/сек и $12,6 \pm 0,58$ см/сек с сопутствующей макулодистрофией, против $5-8 \pm 0,77$ см/сек и $8-10 \pm 0,78$ см/сек в КГ и $7,5 \pm 0,49$ см/сек и $9,0 \pm 0,44$ см/сек у больных с ангиоретинопатией ($P < 0,05$).

Частота выявленных нарушений линейной скорости кровотока в сосудах сетчатки, при различных видах изменений глазного дна отражена в Таблице 2 и Рисунке 2.

Таблица 2

ЧАСТОТА ГЕМОЦИРКУЛЯТОРНЫХ НАРУШЕНИЙ
 ПОКАЗАТЕЛЕЙ УЗД СОСУДОВ СЕТЧАТКИ ПРИ ИДИОПАТИЧЕСКИХ РЕТИНОВАСКУЛИТАХ

Клинические формы РВ	Частота отклонений от нормы			
	ГА	ЦАС	ЦВС	ВГВ
Ангиоретинопатии (11 пац., 16 глаз) 9,3%	37,5% (5 пац., 6 глаз)	25% (2 пац., 4 глаза)	18,7% (3 пац., 5 глаз)	- (1 пац., 1 глаз)
Невроретинопатии (32 пац., 64 глаза) 74,4%	53,1% (17 пац., 34 глаза)	50% (16 пац., 32 глаза)	50% (16 пац., 32 глаза)	39% (13 пац., 25 глаз)
Макулопатии (12 пац., 23 глаза) 26,2%	34,8% (5 пац., 8 глаз)	30,4% (4 пац., 7 глаз)	17,4% (4 пац., 4 глаза)	- (1 пац., 1 глаз)
Макулодистрофии (19 пац., 26 глаз) 29,6%	23,1% (5 пац., 6 глаз)	11,5% (3 пац., 3 глаза)	11,5% (3 пац., 3 глаза)	7,7% (1 пац., 2 чел.)

Наибольшая частота выявлена у больных с невроретинопатией в артерио-венозной системе — соответственно до 53,1% (на 34 глазах, 17 пациентов) в глазничной артерии (ГА), до 50% (на 32 глазах, 16 пациентов) в центральной артерии сетчатки (ЦАС), и в центральной вене и верхней глазничной вене — соответственно в 50% (32 глаза, 16 пациентов) и 39% (25 глаз, 13 пациентов) по сравнению с ангиоретинопатией и изменениями желтого пятна.

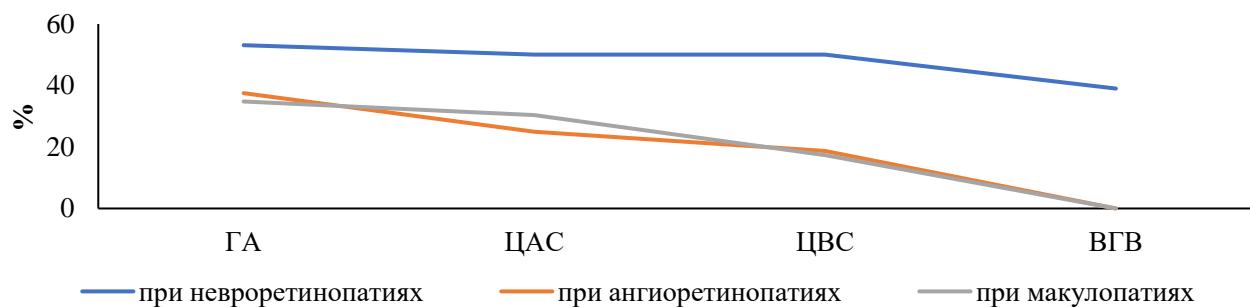


Рисунок 2. Частота артерио-венозных нарушений с невротретинопатиями при ретиноваскулитах

Наличие сопутствующих изменений в макулярной зоне, несмотря на меньшую частоту — при макулопатии и макулодистрофии в артериальной системе составляет 34,8% (8 глаз, 5 пациентов) и 30,4% (7 глаз, 4 пациента); 23,1% (6 глаз, 5 пациентов) и 11,5% (3 глаза, 3 пациента) имеют большое значение в функциональных нарушениях в виде резкого понижения остроты зрения. В соответствии с чем, большое значение имеет проведение оптической когерентной томографии (ОСТ), желтого пятна и ангиографии сосудов парамакулярной зоны.

По сравнению с больными с невротретинопатией, при ангиоретинопатии частота нарушения сосудистой микроциркуляции достоверно ниже. Так, в артериальной системе она составляет 37,5% (6 глаз, 5 пациентов) в глазничной артерии, в 25% (4 глаза, 2 пациента) в центральной артерии сетчатки, и в 18,7% (5 глаз, 3 пациента) в центральной вене сетчатки.

В соответствии с выявленными отклонениями у незначительного количества больных с ангиоретинопатией, в подавляющем большинстве отсутствующие сосудистые нарушения в сетчатке позволяют на фоне лечения добиться эффективности и выздоровления.

Заключение

Наибольшие расстройства микроциркуляции в артериовенозной системе сетчатки выявлены у больных с невротретинопатиями.

—Выявленные нарушения микроциркуляции методом ультразвуковой доплерографии у больных с идиопатическими ретиноваскулитами имеют большое практическое значение для выработки тактики лечения.

—Гемодинамические расстройства в артериовенозной системе у больных с идиопатическими ретиноваскулитами определяют прогноз и эффективность лечения.

Список литературы:

1. Ермакова Н. А. Клиника, этиопатогенез и лечение ангиитов сетчатки: Автореф. ... д-р. мед. наук. 2004. М.
2. Шилкина Н. П., Дряженкова И. В. Системные васкулиты: этапы диагностики // Терапевтический архив. 2013. Т. 85. №4. С. 39-42.
3. Гринштейн Ю. И. Васкулиты. Красноярск: Платина. 2001. 224 с.
4. Антипова В. Н., Шлыкова М. А., Солодовникова Л. В., Смитиенко И. О. Системные васкулиты: наблюдения из практики // Современная ревматология. 2015. Т. 9. №3. С. 26-29.
5. Nguyen M. L., Blaho J. A. Apoptosis during herpes simplex virus infection // Advances in virus research. 2006. V. 69. P. 67-97. [https://doi.org/10.1016/S0065-3527\(06\)69002-7](https://doi.org/10.1016/S0065-3527(06)69002-7)

6. Odeberg J. et al. Human cytomegalovirus inhibits neuronal differentiation and induces apoptosis in human neural precursor cells // *Journal of virology*. 2006. V. 80. №18. P. 8929-8939. <https://doi.org/10.1128/JVI.00676-06>
7. Emmi G., Silvestri E., Squatrito D., Amedei A., Niccolai E., D'Elia M. M., Prisco D. Thrombosis in vasculitis: from pathogenesis to treatment // *Thrombosis journal*. 2015. V. 13. №1. P. 1-10. <https://doi.org/10.1186/s12959-015-0047-z>
8. Hayreh S. S. The ophthalmic artery: III. Branches // *The British journal of ophthalmology*. 1962. V. 46. №4. P. 212. <https://dx.doi.org/10.1136/bjoph.46.4.212>
9. Лелюк В. Г., Головин Д. А., Лелюк С. Э., Никитин С. В., Дзюва Ф. С. Показатели кровотока в сосудах глаза и глазницы у практически здоровых взрослых людей // *Вестник офтальмологии*. 2011. Т. 127. №1. С. 6-15.
10. Бунин А. Я. Гемодинамика глаза и методы ее исследования. М. 1974.
11. Hayreh S. S., Dass R. The ophthalmic artery: II. Intra-orbital course // *The British journal of ophthalmology*. 1962. V. 46. №3. P. 165. <https://dx.doi.org/10.1136/bjoph.46.3.165>
12. Kaneko Z. First steps in the development of the Doppler flowmeter // *Ultrasound in medicine & biology*. 1986. V. 12. №3. P. 187-195. [https://doi.org/10.1016/0301-5629\(86\)90309-1](https://doi.org/10.1016/0301-5629(86)90309-1)
13. Keller H. M., Schubiger O., Krayenbühl C., Zumstein B. Cerebrovascular doppler examination and cerebral angiography-alternative or complementary? // *Neuroradiology*. 1978. V. 16. №1. P. 140-144. <https://doi.org/10.1007/BF00395229>
14. Valli A., Bellone A., Protti R., Bolla N. Colour Doppler imaging to evaluate the action of a drug in ocular pathology // *Ophthalmologica*. 1995. V. 209. №3. P. 117-121. <https://doi.org/10.1159/000310595>
15. Williamson T. H., Dutton G. N., Baxter G. M., Pyott A., Wykes W. A comparison of colour Doppler imaging of orbital vessels and other methods of blood flow assessment // *Graefe's archive for clinical and experimental ophthalmology*. 1995. V. 233. №2. P. 80-84. <https://doi.org/10.1007/BF00241476>
16. Мачехин В. А., Влазнева И. Н. Исследование кровоснабжения глаза с помощью цветной ультразвуковой доплерографии // *Бюллетень СОРАМН*. 2009. №4. С. 138
17. Петраевский А. В., Гндоян П. А., Манкур И. Д. Состояние перфузии переднего сегмента глаза при ПОУ // *Глаукома*. 2004. №1. С. 18-23.
18. Лазаренко В. И., Комаровских Е. Н. Результаты исследования гемодинамики глаза и головного мозга у больных ПОТ // *Вестник офтальмологии*. 2004. №1. С. 32-36.
19. Бакшинский П. П. Контактная лазерная доплеровская флоуметрия - новый метод исследования глазной микроциркуляции у больных ПГ // *Глаукома*. 2005. №1. С. 8-9.
20. Степанова Е. А., Лебедева Е. Н., Матненко Т. Ю. Оценка кровоснабжения сосудов глаза и орбиты при различных вариантах течения глаукомы // *Глаукома*. 2005. №1. С. 13-15.
21. Маренкова М. И. Ультразвуковая доплерография в оценке нарушений гемодинамики глаза у больных с сосудистой патологией: автореф. ... канд. мед. наук. Обнинск, 2005. 25 с.
22. Фридман Ф. Е., Кружкова Г. В. Ультразвуковая доплерография при диагностике передней ишемической нейропатии и одностороннего экзофтальма. М. 1996.

THE SIGNIFICANCE OF HEMODYNAMIC DISORDERS IN RETINAL VESSELS IN THE COURSE OF IDIOPATHIC RETINOVASCULITIS

©Umetalieva M., ORCID: 0000-0002-0924-4277, Salymbekov University,
Bishkek, Kyrgyzstan, maanai@mail.ru

Abstract. Relevance of this pathology is since both eyes are affected, characterized by a sluggish, relapsing course, affecting children and adolescents. Since this pathology is based on aseptic inflammation of the vascular wall in the retina of autoimmune origin, leading to hemodynamic disorders, our goal is to study the significance of hemodynamic disorders in various ocular fundus changes in patients with idiopathic retinovasculitis. *Special research methods* have been performed: autoperimetry, biomicroscopy of the anterior segment and internal structures of the eye, direct and reverse ophthalmoscopy, OCT of optic disc and yellow spot, autofluorescence vascular OCT with central retinal artery and central retinal vein calibrometry, ultrasound Doppler sonography of retinal vessels. Blood tests for antibodies of viral, bacterial and infectious diseases, immune status testing. *Results:* greater increase in the linear velocity of blood flow in the arteria ophthalmica, central retinal artery and central retinal vein and superior orbital vein in patients with neuroretinopathy: respectively: 64.86 ± 0.46 cm/sec, 62.0 ± 1.03 cm/sec ($P < 0.01$), 21.0 ± 0.7 cm/sec, 20.0 ± 0.76 cm/sec ($P < 0.05$). Angiospasm phenomena prevailed in all patients — $RI = 0.83 \pm 0.010$; $RI = 0.8 \pm 0.014$ ($P < 0.05$). There were detected venous discirculation in the venous system with increase of linear velocity of blood flow up to $13,5 \pm 0,7$ cm/sec and $15,0 \pm 0,74$ cm/sec ($P < 0,05$). In patients with maculodystrophy it was 10.8 ± 0.82 cm/sec and 12.6 ± 0.58 cm/sec ($P < 0.05$). The frequency of hemodynamic disturbances prevailed in neuroretinopathies — 53.1% in arteria ophthalmica, 50% in central retinal artery, 50% in central retinal vein and 39% in superior orbital vein. *Conclusion:* The major disorders of microcirculation in the retinal arterio-venous system were detected in patients with neuroretinopathies. Microcirculatory disorders detected by ultrasound in patients with idiopathic retinovasculitis allow to determine the tactics, prognosis, and effectiveness of treatment.

Keywords: retinovasculitis, retinal vessels, ultrasound Doppler sonography, hemodynamic parameters, linear velocity of blood flow, angioretinopathy, neuroretinopathy, maculopathy, macular dystrophy.

Introduction

Relevance of this pathology consists in the fact that idiopathic vasculitis remains one of the complicated problems in ophthalmopathology, requiring further improvement in diagnosis and prevention of low vision and blindness. According to the publications, rate of eye disablement from this pathology is 25.6% [1]. The severity of angiitis of the retina and optic disc is due to immunopathological inflammation of the vascular wall, disorders of microcirculation and blood rheological properties. It is manifested by the aggregation of erythrocytes and thrombocytes in the vessels with their subsequent obliteration and proliferative processes in the retina and optic nerve disc [2–7]. Greater retinal vascular vulnerability is explained by the smaller diameter (5–10 μ k to 80–120 μ k) of the central artery and vein, as well as by the multilevel nature of blood flow [8, 9]. Accordingly, the study of hemodynamics in the eye vessels is of great importance in the evaluation of retinal and optic nerve pathology. Methods of ocular hemodynamics research have been improved over the decades from rheovisography and plethysmography [10], invasive fluorescent video angiography to noninvasive method - ultrasound Doppler sonography [11–15].

The method is based on the Doppler effect — the dependence of the frequency shift between the sent and reflected ultrasound signals on the velocity of the studied object. The frequency shift depends on the velocity of erythrocytes in the vessel lumen. Combination of B-mode, color Doppler mapping and pulsed-wave Doppler imaging has made available for investigation of eyeball and orbital vessels [16].

According to the sources in ophthalmology, there are known studies of ultrasound of the vessels of the eye and orbit during glaucoma and ocular vascular pathology [17–22].

The peculiarities of hemocirculatory disorders in retinal vessels during ultrasound diagnostics in patients with idiopathic angiitis are also of great interest. In the available literature there are few studies on the significance of hemocirculatory disorders determining the severity of this pathology. Accordingly, our aim was to study the significance of hemodynamic disorders in retinal vessels in various ocular fundus pathologies in patients with idiopathic retinovasculitis.

Material and methods of research

We examined 53 patients (100 eyes), including 43 patients (80 eyes) with retinal angiitis and 10 healthy individuals (20 eyes) who formed the control group.

Age composition of patients with idiopathic vasculitis was as follows: 10 to 20 years old — 14 patients (26 eyes), 33.7%; 21 to 30 years old — 18 patients (34 eyes), 40.7%; over 30 years old — 11 patients (20 eyes), 25.6%. The average age was: $22,0 \pm 0,17$.

Eye fundus studies revealed the following clinical forms: angioretinopathies in 16 eyes (11 patients) — 9.3%; neuroretinopathies in 64 eyes (32 patients) — 74.4%; accompanying changes: maculopathies in 23 eyes (12 patients), 26.2% and maculodystrophies in 26 eyes (19 patients), 29.6%.

Perimetry (Haaq Streit Interzeaq Octopus 123 Perimeter, Germany) showed the following ocular fundus changes: mild in 16 patients (32 eyes), 38.4%; medium in 15 patients (30 eyes), 34.9%; severe in 12 patients (18 eyes), 26.7%.

In addition to autoperimetry, patients with idiopathic retinovasculitis underwent biomicroscopy of anterior segment and internal eye structures, direct and reverse binocular ophthalmoscopy (Schepensa, Goldman lens), optical coherence tomography (OCT) of the optic nerve disc and yellow spot (CARL ZEISS CIRRUS HD-OCT Model 4000/5000, Germany), autofluorescence OCT of vessels with calibrometry (CIRRUS HD-OCT CARL ZEISS), study of hemodynamics in the retinal vessels and optic nerve disc with ultrasound Dopsan system. Hemodynamic parameters were determined: linear velocity of blood flow in the orbital artery, central retinal artery, central retinal vein, upper orbital vein. Along with this, RI resistivity index was determined.

All patients underwent clinical-laboratory examinations to exclude pathology of internal organs and systemic diseases. Blood tests for antibodies of viral, bacterial and infectious diseases. Investigation of immune status. Statistical analysis of the results of the study was performed according to generally accepted methods using Microsoft Office 2010 software for Windows XP operating systems and Statistica program. The data are represented by the arithmetic mean and its standard deviation ($M \pm m$). The difference in values $P < 0.05$ was taken as a reliable parameter.

Results of the study

The degree of severity of changes in the vascular wall determines changes on the ocular fundus in the form of angioretinopathy, neuroretinopathy, associated yellow spot lesions in the form of maculopathy, macular edema, and maculodystrophy.

The type of clinical forms on the eye fundus depends on the lesion of superficial or deep vessels in the retina, on the involvement of vessels of large or small caliber in the pathological process, as well as changes in the arterial, venous channel or arteriovenous vascular arcades.

As can be observed from Table 1 and Figure 1, ultrasound Doppler imaging revealed the most significant linear blood flow velocity disturbances in the arterial system in patients with neuroretinopathies and with concomitant changes of yellow spot in the form of macular edema.

Table 1

ULTRASONIC DOPPLER EXAMINATION OF RETINAL VESSELS
 IN VARIOUS CLINICAL FORMS OF IDIOPATHIC RETINOVASCULITIS

Clinical forms of RV	Ultrasound indicators of retinal vessels					
	Linear BF velocity in ophthalmic artery cm/sec	RI in ophthalmic artery	Linear BF velocity in central retinal artery cm/sec	RI in central retinal artery	Linear BF velocity in central retinal vein cm/sec	Linear BF velocity in superior orbital vein cm/sec
Angioretinopathies (11 patients, 16 eyes) 9,3%	50,27±0,76 Δ	0,59±0,010	16,6±0,17 Δ	0,7±0,011	7,5±0,49	9,0±0,44
Neuroretinopathies (32 patients, 64 eyes) 74,4%	64,86±0,46 ΔΔ	0,77±0,012 Δ	21,0±0,7 Δ	0,83±0,010 Δ	13,5±0,74 Δ	15,0±0,74 Δ
Maculopathies (12 patients, 23 eyes) 26,2%	62±1,03 ΔΔ	0,8±0,014 Δ	20,0±0,76 Δ	0,72±0,011	10±0,7	10±0,7
Maculodystrophies (19 patients, 26 eyes) 29,6%	55,8±0,9 Δ	0,8±0,014 Δ	17,8±0,88 Δ	0,8±0,014 Δ	10,8±0,82 Δ	12,6±0,58 Δ
Control group (10 patients, 20 eyes) cm/sec	42,3±1,74	0,7±0,010	15,50±0,6	0,65±0,012	5-8±0,77	8-10±0,78

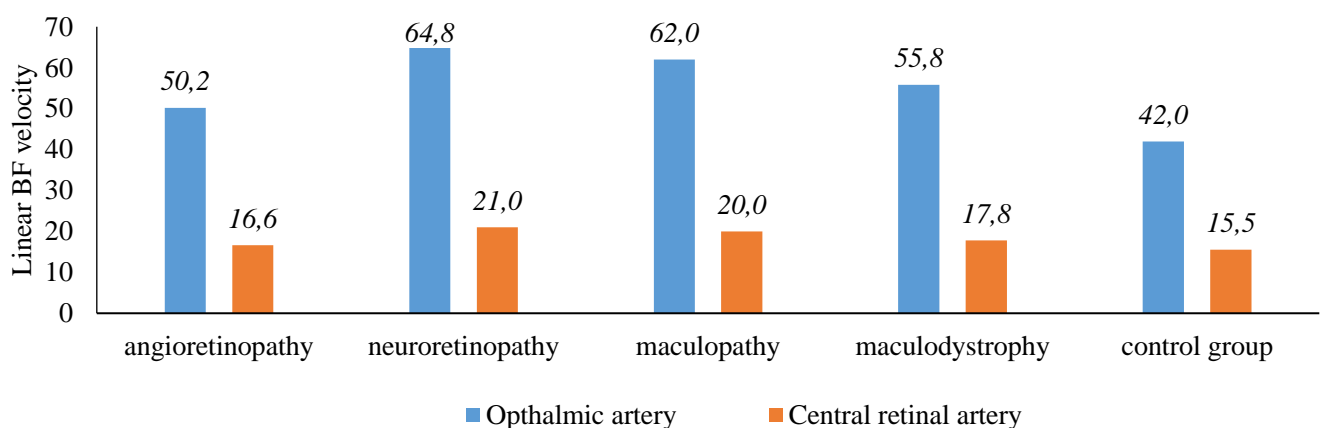


Figure 1. Linear velocity of blood flow in the ophthalmic artery and central retinal artery (CRA) during retinovititis

Thus, linear blood flow velocity in the ophthalmic artery in neuroretinopathy was increased due to angiospasm (RI=0.77±0.012 and RI=0.8±0.014) to 64.86±0.46 cm/sec and 62.0±1.03 cm/sec (P<0.01) compared with the control group (CG) with 42.3±1.74 cm/sec, and with angioretinopathy

of 50.27 ± 0.76 cm/sec ($P < 0.05$). Patients with concomitant maculodystrophy also had increased linear blood flow velocity up to 55.8 ± 0.9 cm/sec.

Along with this, there was an increase in linear BF velocity and CRA to 21.0 ± 0.7 cm/sec and 20.0 ± 0.76 cm/sec, respectively, versus 15.5 ± 0.6 cm/sec in CG, with angiospasm — RI - 0.83 ± 0.010 and RI — 0.8 ± 0.014 ($P < 0.05$).

In the setting of vascular angiospasm, venous dyschemia was observed in the central vein and superior ocular vein, in which the linear BF velocity was 13.5 ± 0.74 cm/sec and 15.0 ± 0.74 cm/sec ($P < 0, 05$) in patients with neuroretinopathy and 10.8 ± 0.82 cm/sec and 12.6 ± 0.58 cm/sec with concomitant maculodystrophy, compared with $5-8 \pm 0.77$ cm/sec and $8-10 \pm 0.78$ cm/sec in control group (CG) and 7.5 ± 0.49 cm/sec and 9.0 ± 0.44 cm/sec in patients with angioretinopathy ($P < 0.05$).

Frequency of detected disorders of linear velocity of blood flow in retinal vessels with different types of ocular fundus changes is shown in Table 2 and Figure 2.

Table 2

FREQUENCY OF HEMOCIRCULATORY DISORDERS/DEVIATIONS OF ULTRASOUND PARAMETERS OF RETINAL VESSELS DURING IDIOPATHIC RETINOVASCULITIS (RV)

Clinical forms of RV	Frequency of deviations			
	Ophthalmic artery	Central retinal artery	Central retinal vein	Superior orbital vein
Angioretinopathies (11 pat., 16 eyes) 9,3%	37,5% (5 pat., 6 eyes)	25% (2 pat., 4 eyes)	18,7% (3 pat., 5 eyes)	- (1 pat., 1 eyes)
Neuroretinopathies (32 pat., 64 eyes) 74,4%	53,1% (17 pat., 34 eyes)	50% (16 pat., 32 eyes)	50% (16 pat., 32 eyes)	39% (13 pat., 25 eyes)
Maculopathies (12 pat., 23 eyes) 26,2%	34,8% (5 pat., 8 eyes)	30,4% (4 pat., 7 eyes)	17,4% (4 pat., 4 eyes)	- (1 pat., 1 eye)
Maculodystrophies (19 pat., 26 eyes) 29,6%	23,1% (5 pat., 6 eyes)	11,5% (3 pat., 3 eyes)	11,5% (3 pat., 3 eyes)	7,7% (1 pat., 2 people.)

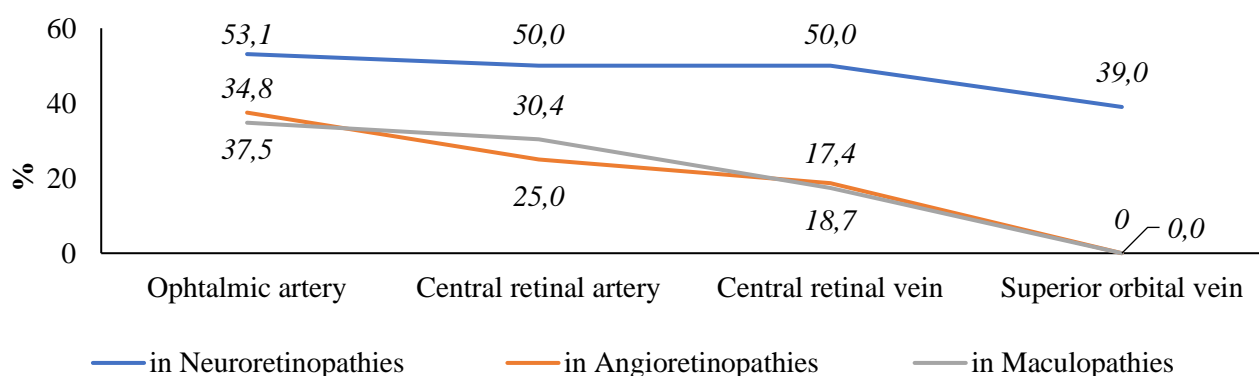


Figure 2. Frequency of arteriovenous disorders with neuroretinopathies during retinovasculitis

The highest frequency was found in patients with neuroretinopathy in the arterio-venous system - up to 53.1% (in 34 eyes, 17 patients) in the ophthalmic artery (OA); up to 50% (in 32 eyes, 16 patients) in the central retinal artery (CRA); and in the central vein and superior orbital vein - 50% (32 eyes, 16 patients) and 39% (25 eyes, 13 patients) respectively, compared with angioretinopathy and changes in the yellow spot.

Presence of concomitant changes in the macular zone, though less frequent - in maculopathy and maculodystrophy the arterial system is 34.8% (8 eyes, 5 patients) and 30.4% (7 eyes, 4 patients)

respectively; 23.1% (6 eyes, 5 patients) and 11.5% (3 eyes, 3 patients) have great importance in functional disturbances in form of sharp decrease of visual acuity. Consequently, optical coherence tomography (OCT) of yellow spot and angiography of the paramacular vessels are of great importance.

In comparison with patients with neuroretinopathy, the frequency of vascular microcirculatory disorders is significantly lower during angioretinopathy. Thus, in the arterial system it was 37.5% (6 eyes, 5 patients) in the ophthalmic artery; 25% (4 eyes, 2 patients) in the central retinal artery, and 18.7% (5 eyes, 3 patients) in the central retinal vein.

According to the abnormalities detected in a small number of patients with angioretinopathy, in the vast majority the absence of vascular abnormalities in the retina allows the treatment to be effective and ensure recovery.

Conclusion

Many microcirculatory disorders in the retinal arterio-venous system were found in patients with neuroretinopathies.

–Microcirculatory disorders revealed by ultrasound Doppler in patients with idiopathic retinovasculitis are of great practical value for the development of treatment tactics.

–Prognosis and treatment efficacy depend on hemodynamic disorders in the arterio-venous system in patients with idiopathic retinovasculitis.

References:

1. Ermakova, N. A. (2004). *Klinika, etiopatogenez i lechenie angiitov setchatki: Avtoref. ... d-r. med. nauk. Moscow. (in Russian).*
2. Shilkina, N. P., & Dryazhenkova, I. V. (2013). Systemic vasculitides: diagnostic stages. *Terapevticheskii arkhiv, 85(4)*, 39-42. (in Russian).
3. Grinshtein, Yu. I. (2001). *Vaskulyty. Krasnoyarsk: Platina. (in Russian).*
4. Antipova, V. N., Shlykova, M. A., Solodovnikova, L. V., & Smitienko, I. O. (2015). Sistemnye vaskulyty: nablyudeniya iz praktiki. *Sovremennaya revmatologiya, 9(3)*, 26-29. (in Russian).
5. Nguyen, M. L., & Blaho, J. A. (2006). Apoptosis during herpes simplex virus infection. *Advances in virus research, 69*, 67-97. [https://doi.org/10.1016/S0065-3527\(06\)69002-7](https://doi.org/10.1016/S0065-3527(06)69002-7)
6. Odeberg, J., Wolmer, N., Falci, S., Westgren, M., Seiger, A., & Söderberg-Nauclér, C. (2006). Human cytomegalovirus inhibits neuronal differentiation and induces apoptosis in human neural precursor cells. *Journal of virology, 80(18)*, 8929-8939. <https://doi.org/10.1128/JVI.00676-06>
7. Emmi, G., Silvestri, E., Squatrito, D., Amedei, A., Niccolai, E., D'Elia, M. M., ... & Prisco, D. (2015). Thrombosis in vasculitis: from pathogenesis to treatment. *Thrombosis journal, 13(1)*, 1-10. <https://doi.org/10.1186/s12959-015-0047-z>
8. Hayreh, S. S. (1962). The ophthalmic artery: III. Branches. *The British journal of ophthalmology, 46(4)*, 212. <https://dx.doi.org/10.1136/bjo.46.4.212>
9. Lelyuk, V. G., Golovin, D. A., Lelyuk, S. E., Nikitin, S. V., & Dziova, F. S. (2011). Pokazateli krovotoka v sosudakh glaza i glaznitsy u prakticheski zdorovykh vzroslykh lyudei. *Vestnik oftalmologii, 127(1)*, 6-15. (in Russian).
10. Bunin, A. Ya. (1974). *Gemodinamika glaza i metody ee issledovaniya. Moscow. (in Russian).*

11. Hayreh, S. S., & Dass, R. (1962). The ophthalmic artery: II. Intra-orbital course. *The British journal of ophthalmology*, 46(3), 165. <https://dx.doi.org/10.1136%2Fbjo.46.3.165>
12. Kaneko, Z. (1986). First steps in the development of the Doppler flowmeter. *Ultrasound in medicine & biology*, 12(3), 187-195. [https://doi.org/10.1016/0301-5629\(86\)90309-1](https://doi.org/10.1016/0301-5629(86)90309-1)
13. Keller, H. M., Schubiger, O., Krayenbühl, C., & Zumstein, B. (1978). Cerebrovascular doppler examination and cerebral angiography-alternative or complementary?. *Neuroradiology*, 16(1), 140-144. <https://doi.org/10.1007/BF00395229>
14. Valli, A., Bellone, A., Protti, R., & Bolla, N. (1995). Colour Doppler imaging to evaluate the action of a drug in ocular pathology. *Ophthalmologica*, 209(3), 117-121. <https://doi.org/10.1159/000310595>
15. Williamson, T. H., Dutton, G. N., Baxter, G. M., Pyott, A., & Wykes, W. (1995). A comparison of colour Doppler imaging of orbital vessels and other methods of blood flow assessment. *Graefe's archive for clinical and experimental ophthalmology*, 233(2), 80-84. <https://doi.org/10.1007/BF00241476>
16. Machehkin, V. A., & Vlazneva, I. N. (2009). Issledovanie krovosnabzheniya glaza s pomoshch'yu tsvetnoi ul'trazvukovoi dopplerografii. *Byulleten' SORAMN*, (4), 138. (in Russian).
17. Petraevskii, A. V., Gndoyan, P. A., & Mankur, I. D. (2004). Sostoyanie perfuzii perednego segmenta glaza pri POU. *Glaukoma*, (1), 18-23. (in Russian).
18. Lazarenko, V. I., & Komarovskikh, E. N. (2004). Rezul'taty issledovaniya gemodinamiki glaza i golovnogogo mozga u bol'nykh POT. *Vestnik oftal'mologi*, (1), 32-36. (in Russian).
19. Bakshinskii, P. P. (2005). Kontaktnaya lazernaya dopplerovskaya floumetriya - novyi metod issledovaniya glaznoi mikrotsirkulyatsii u bol'nykh PG. *Glaukoma*, (1), 8-9. (in Russian).
20. Stepanova, E. A., Lebedeva, E. N., & Matnenko, T. Yu. (2005). Otsenka krovosnabzheniya sosudov glaza i orbity pri razlichnykh variantakh techeniya glaukomy. *Glaukoma*, (1), 13-15. (in Russian).
21. Marenkova, M. I. (2005). Ul'trazvukovaya dopplerografiya v otsenke narushenii gemodinamiki glaza u bol'nykh s sosudistoi patologiei: avtoref. ... kand. med. nauk. Obninsk. (in Russian).
22. Fridman, F. E., & Kruzhkova, G. V. (1996). Ul'trazvukovaya dopplerografiya pri diagnostike perednei ishemicheskoi neiropatii i odnostoronnego ekzoftal'ma. Moscow. (in Russian).

Работа поступила
в редакцию 28.06.2021 г.

Принята к публикации
03.07.2021 г.

Ссылка для цитирования:

Уметалиева М. Н. Значение гемодинамических расстройств в сосудах сетчатки в течении идиопатических ретиноваскулитов // Бюллетень науки и практики. 2021. Т. 7. №8. С. 168-179. <https://doi.org/10.33619/2414-2948/69/22>

Cite as (APA):

Umetalieva, M. (2021). The Significance of Hemodynamic Disorders in Retinal Vessels in the Course of Idiopathic Retinovasculitis. *Bulletin of Science and Practice*, 7(8), 168-179. <https://doi.org/10.33619/2414-2948/69/22>